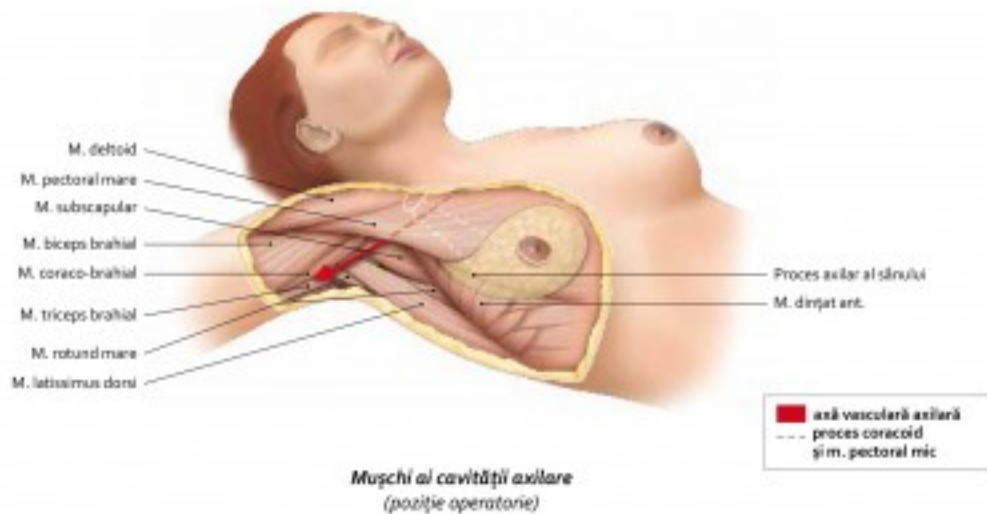
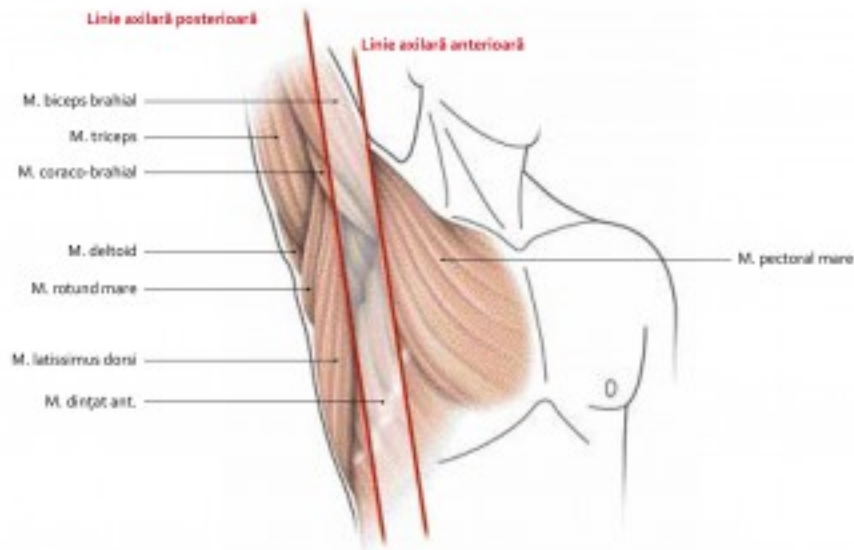


## 7.20 Mușchii și fasciile axilare (1)

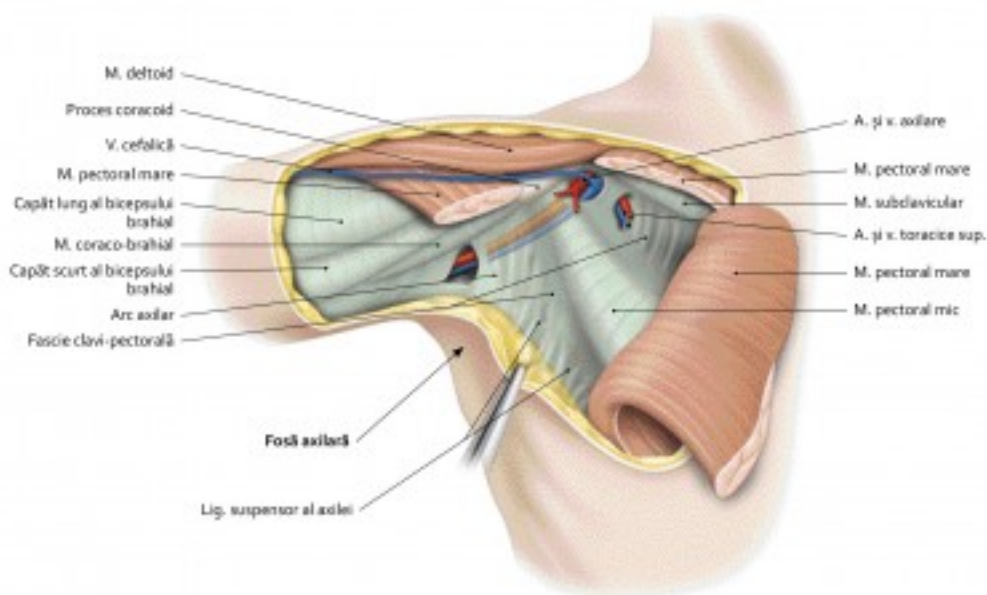


440

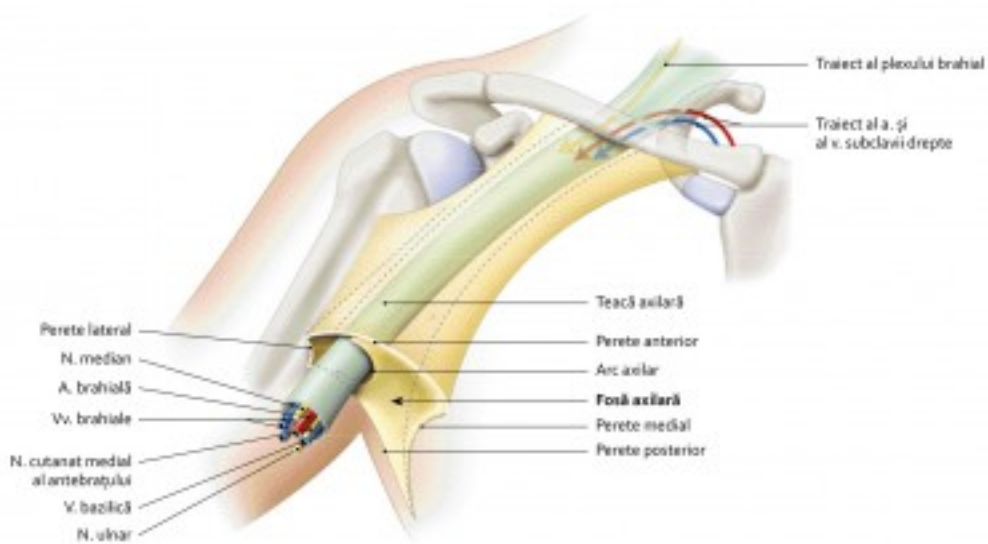


**Limite externe ale cavității axilare**  
 (braț în abducție)

7.21 Mușchii și fasciile axilare (2)

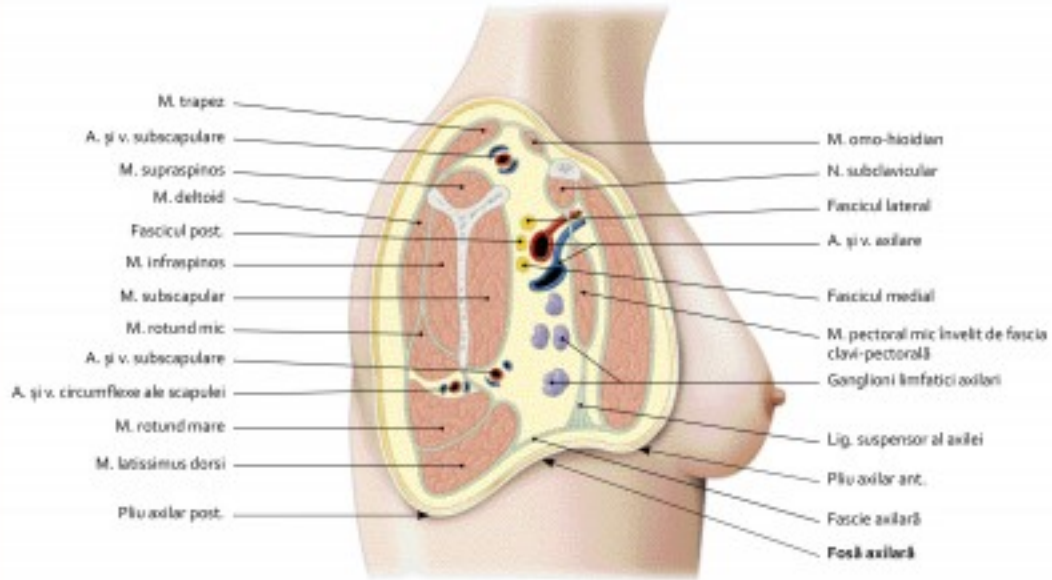


Perete anterior al cavității axilare  
(vedere anterioară)



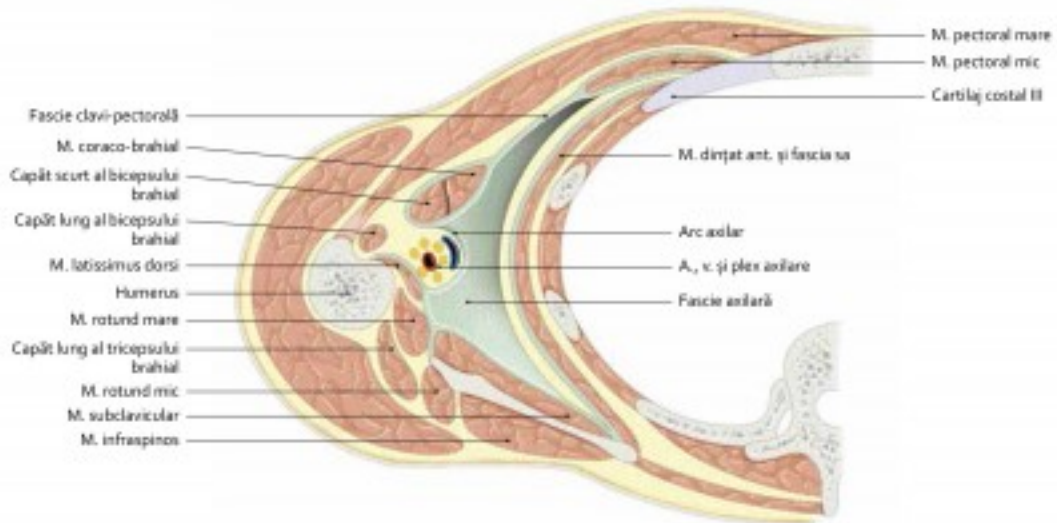
Pereți și conținut ai cavității axilare  
(schematic)

## 7.22 Mușchii și fasciile axilare (3)



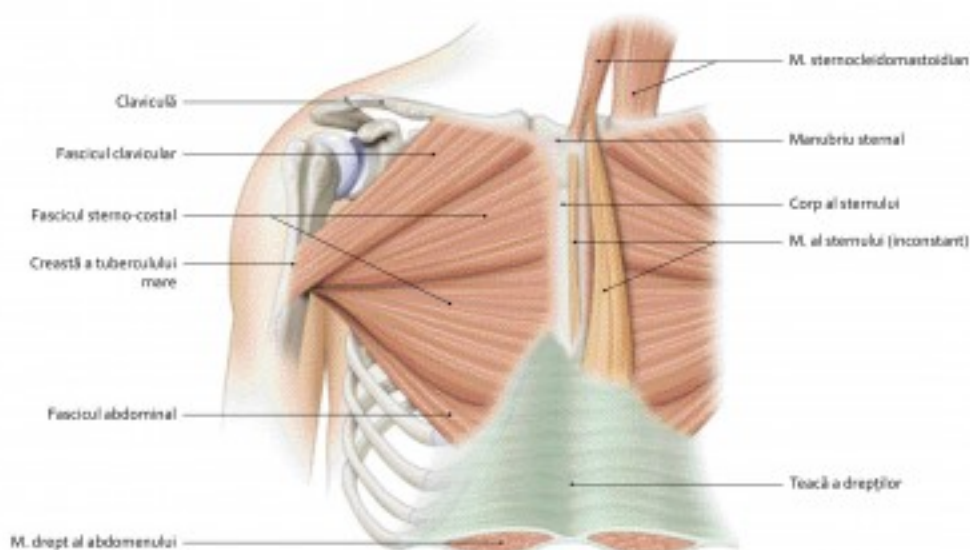
*Mușchi și fascii ale cavității axilare drepte  
(secțiune sagitală – vedere laterală)*

442

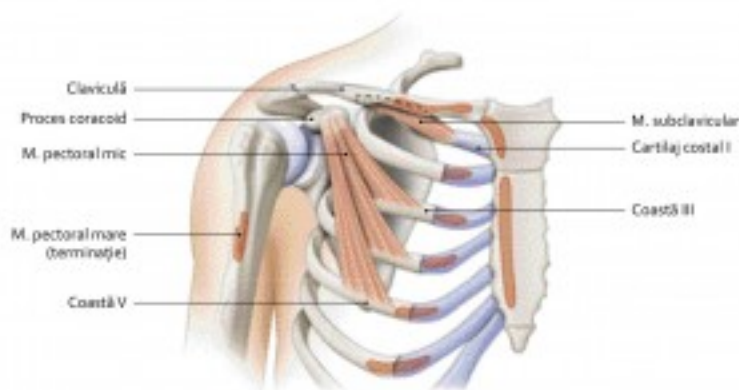


*Perete inferior al cavității axilare  
(secțiune transversală – vedere superioară)*

7.23 Mușchii pectorali



Mușchi pectoral mare



Mușchi pectoral mic și subclavicular – inserții ale mușchiului pectoral mare

Mușchi	Acțiune	Inervație
<b>Pectoral mare</b>	<ul style="list-style-type: none"> <li>Adducție și rotație medială a brațului</li> <li>Împingere anterioară a umărului (fosa supraclaviculară se adâncește)</li> <li>Elevator al trunchiului, dacă inserția humerală e fixă</li> </ul>	<ul style="list-style-type: none"> <li>Nervi pectorali (lateral și medial)</li> <li>– capăt clavicular C5, C6</li> <li>– capete sterno-costal și abdominal (C6, C7, C8, T1)</li> </ul>
<b>Subclavicular</b>	<ul style="list-style-type: none"> <li>Coborâtor al claviculei</li> <li>Stabilizator al articulației sterno-claviculare</li> </ul>	<ul style="list-style-type: none"> <li>Nerv subclavicular (C5, C6)</li> </ul>
<b>Pectoral mic</b>	<ul style="list-style-type: none"> <li>Coborâș umărului și scapula</li> <li>Inspirator accesoriu</li> </ul>	<ul style="list-style-type: none"> <li>Nerv pectoral medial (C5, C6, C7)</li> </ul>